

# Arthroskopische Neurolyse des Nervus suprascapularis

## Der Karpaltunnel der Schulter

Bei posterosuperioren Schulterschmerzen sollte eine Pathologie des Nervus suprascapularis („suprascapular nerve“, SSN) ausgeschlossen werden. Dieser kann zum einen durch anatomische Varianten, wie z.B. verknöchertes oder hypertrophiertes Ligamentum transversum, in der „suprascapular notch“ (Incisura scapulae) eingeklemmt werden. Zum anderen kann eine retrahierte Ruptur des Supra- oder Infraspinatus zu einem Zug am Nerv und somit zu persistierenden Schmerzen auch nach erfolgreicher superiorer Rotatorenmanschettennaht (Supra- und Infraspinatus) führen.



C. Rosso, Basel

Die klinische Inspektion und Palpation, bei welcher häufig eine horizontale Adduktion der Schulter (Protraktion) sowie eine Atrophie des Supra- oder Infraspinatus auffallen, gibt bereits einen Hinweis auf eine Pathologie des Nerven. Die klinische Untersuchung mittels Reizung des Nervs (SSN-Stretch-Test nach Lafosse) erhärtet die Diagnose noch weiter. Die sonografisch oder fluoroskopisch kontrollierte Infiltration des SSN stellt jedoch den aktuellen Goldstandard dar. Die arthroskopische Dissektion des Ligamentum transversum und die folgende Dekompression an der Incisura scapulae sind eine sichere und zuverlässige Methode, um den Nerv zu befreien. Eine Parallele kann hier zur Dekompression des Karpaltunnels gezogen werden.

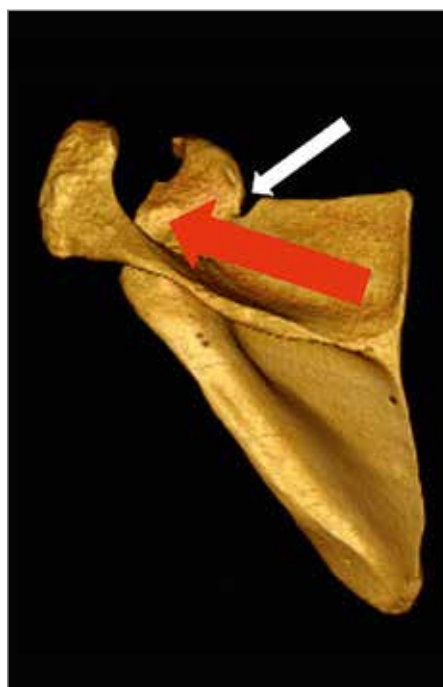
### Ursachen für eine Reizung des SSN

Die Pathologie des SSN kann eine Ursache für Schulterschmerzen sein. Im Jahre 1959 beschrieben Thompson und Kopell<sup>1</sup> erstmals eine Einklemmung des SSN beim Durchtritt durch die Incisura scapulae (Abb. 1, weisser Pfeil). Für die Reizung des SSN können verschiedene Ursachen vorliegen.

### Anatomische Varianten

Zum einen kommen anatomische Varianten (z.B. anstatt der runden eine dreieckige Form oder Nichtvorhan-

densein) der Incisura scapulae selbst in Betracht.<sup>2, 3</sup> Des Weiteren kann das Ligamentum transversum scapulae, welches die Incisura scapulae superior bedeckt, in verschiedenen anatomischen Varianten vorkommen. So kann das Ligament hypertrophieren oder ossifizieren, was bei Überkopfsportarten gehäuft vorkommt.<sup>4</sup>



**Abb. 1:** Dorsomedialer Blick auf die Skapula. Der weisse Pfeil deutet auf die Incisura scapulae („suprascapular notch“), wobei der rote Pfeil die Zugrichtung des Musculus supraspinatus symbolisieren soll. Die enge anatomische Beziehung wird dadurch verdeutlicht

### Raumfordernde Prozesse

Zum anderen können lokal raumfordernde Prozesse wie supralabrale Zysten, z.B. bei SLAP-Läsionen oder Ganglien, durch ihre enge anatomische Lage eine Kompression des Nervs hervorrufen.<sup>5</sup>

### Schultertrauma oder Rotatorenmanschettenruptur

Sport- und Traktionsverletzungen bei Überkopfsportarten<sup>6, 7</sup> sowie direkte Traumata der Schulter, z.B. Skapulafrakturen,<sup>8</sup> wurden als weitere mögliche Affektionen des SSN beschrieben. Der Zusammenhang mit einer Ruptur der Rotatorenmanschette wurde durch Prof. Warner und Prof. Mallon ausführlich untersucht.<sup>9-12</sup> Bei posterosuperioren Schulterschmerzen vor und nach Rekonstruktion einer Rotatorenmanschettenläsion sollte deshalb auch an eine Pathologie des SSN gedacht werden. Auch bei der zunehmend häufiger durchgeführten inversen Schulterprothese wurde eine Beteiligung des SSN beschrieben.<sup>13</sup>

### Anatomie

Die Nervenwurzeln C5 und C6 mit seltener Beteiligung von C4 bilden den Truncus superior, aus dem der SSN entspringt. Der Nerv verläuft dis-

tal zur Incisura scapulae, in der Regel unter dem Ligamentum transversum scapulae. Die Incisura scapulae befindet sich am oberen Rand der Skapula unmittelbar medial der Basis des Processus coracoideus (Abb. 1). Obwohl der SSN hauptsächlich ein motorischer und kapsulär-sensibler Nerv ist, kann er selten einen sensiblen Ast abgeben, der ein kleines Hautareal an der dorsalen Schulter versorgt.<sup>13</sup> Anschliessend verläuft der Nerv am unteren Rand des Musculus supraspinatus und gibt ebendiesem einen motorischen Ast ab, wobei sich dann der Nerv um den Skapulahals windet und den Musculus infraspinatus motorisch versorgt.

### Nerventraktion bei Rotatoren-manschettenverletzung

Durch die enge anatomische Beziehung des SSN und der posterosuperioren Rotatorenmanschette (Supra- und Infraspinatus) kann es bei Rupturen dieser Anteile der Manschette mit Retraktion (Patte-Grad 2–3) zur Traktion des Nervs kommen.<sup>12</sup> Durch die engen ossären Verhältnisse kann dadurch der Nerv in Mitleidenschaft gezogen werden: Der Nerv ist in seinem ossär-ligamentären Tunnel gefangen. So konnte in einer aktuellen Kaderuntersuchung nach Durchtrennung der posterosuperioren Rotatorenmanschette durch die Medialisierung der Muskelbäuche eine Verlagerung des SSN um 3,5mm nach medial nachgewiesen werden. War gleichzeitig das Ligamentum transversum durchtrennt worden, kam es zusätzlich zu einer superoposterioren Migration des Nervs um 2,5mm, was den Vektor des Zuges auf den SSN weiter verdeutlicht. In der daraufhin durchgeführten anatomischen Rekonstruktion wurde zwar mediolateral der anatomisch regelrechte Verlauf des Nervs wiederhergestellt, jedoch zeigte sich weiterhin eine posterosuperiore Migration um 2,5mm.<sup>12</sup> Es lässt sich schlussfolgern, dass Läsionen des Supra- und/oder Infraspinatus zur traktionsbedingten Neuropathie des SSN führen können. Wird diese verpasst, kann daraus eine frustrane Situation trotz erfolgreicher Rekonstruktion der Rotatorenmanschette entstehen.

### Diagnostik

Die Diagnostik wird hier mit zunehmender Invasivität besprochen. Im Vordergrund steht die Inspektion und Palpation der posterioren Schulter: Liegt eine Atrophie des Supra- bzw. Infraspinatus im Vergleich zur Gegenseite vor?<sup>6</sup> Typischerweise wird die Schulter in einer horizontal adduzierten („nach ventral“) Stellung gehalten und eine horizontale Abduktion („nach dorsal“) ist entweder kaum möglich oder führt zu Schmerzen in der posterioren Schulter. Zudem wird der SSN-Stretch-Test durchgeführt, bei welchem Schmerzen der posterioren Schulter provoziert werden sollen: Der Untersucher steht hinter dem Patienten, wobei der Kopf des Patienten zur Gegenseite gedreht und inkliniert wird (Abb. 2). Der Untersucher hält dabei die Stellung des Kopfes mit der einen Hand und abduziert mit der anderen Hand die Schulter horizontal („nach dorsal“).<sup>14</sup> Der Test ist bei Schmerzen der posterosuperioren Schulter positiv. Da der SSN-Stretch-Test zurzeit nicht validiert ist, stellt er eine Expertenmeinung („level of evidence V“) dar.

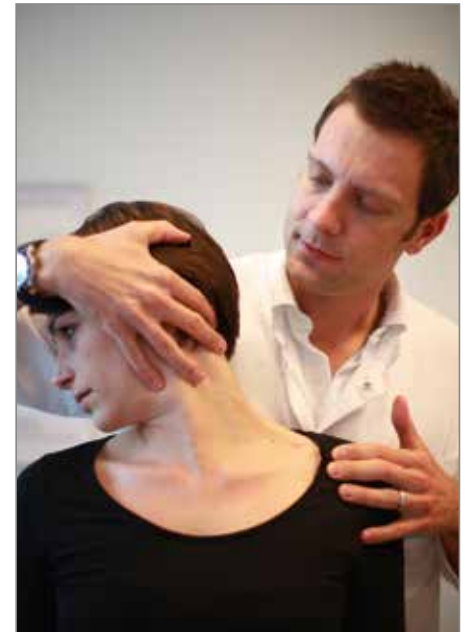
Es kann auch eine neurologische Untersuchung mittels Messung der Nervenleitgeschwindigkeit (NLG) durchgeführt werden. Die isolierte Elektromyografie EMG der betroffenen Seite ist dabei wenig aussagekräftig.<sup>15</sup> Es sollte daher eine seitenvergleichende Untersuchung durchgeführt werden, um die individuellen Gegebenheiten besser zu berücksichtigen.

Den aktuellen Goldstandard stellt die sonografisch oder fluoroskopisch gesteuerte lokale Infiltration mittels Lokalanästhetikum dar.<sup>16, 17</sup>

### Operationsindikationen

Wir sehen die Indikationen bei folgenden Kombinationen von Beschwerden und positiven diagnostischen Tests:

Typische posterosuperiore Schulterschmerzen mit/ohne Muskelatrophie und -schwäche und



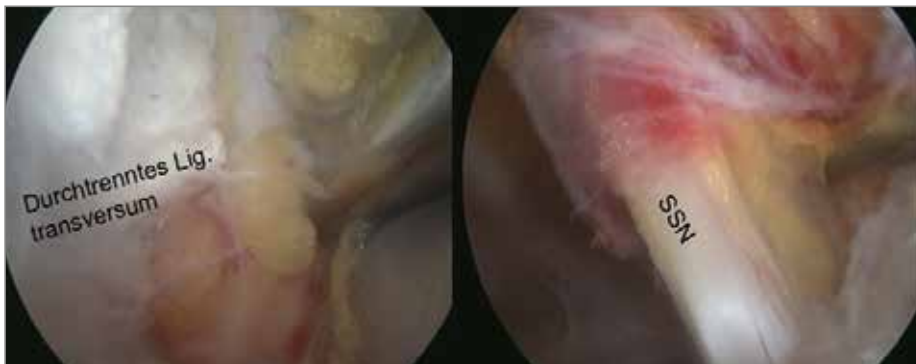
**Abb. 2:** Gehaltene kontralaterale Rotation des Kopfes sowie Horizontalabduktion im Glenohumeralgelenk. Üblicherweise verstärken sich die Schmerzen im Bereich der posterosuperioren Schulter bei Pathologien des SSN

- a. positiver SSN-Test und positive EMG/NLG mit oder ohne SSP-/ISP-Ruptur
- b. positiver SSN-Test und symmetrische EMG/NLG mit SSP-/ISP-Ruptur
- c. negativer SSN-Test, symmetrische EMG/NLG und positive diagnostische Infiltration

Zudem sollte bei der arthroskopischen Operation von massiven Rotatorenmanschettenläsionen eine Pathologie des SSN ausgeschlossen werden (hypertrophiertes Ligamentum transversum? Pathologischer Verlauf des Nervs bei Traktion des Supraspinatus?). Sollte sich hier eine Pathologie zeigen, so kann diese arthroskopisch in derselben Operation behoben werden.

### Arthroskopische Befreiung: technisches Vorgehen

Zunächst wird eine diagnostische Arthroskopie durchgeführt. Zeigen sich intakte Sehnen des SSP und ISP, so wird auf subakromial eingegangen. Nach subakromialer Dekompression und ggf. Akromioplastik erfolgt das Umschwenken der Optik auf das tief-laterale (C)-Portal, welches in etwa



**Abb. 3:** Situation kurz nach der Durchtrennung des Ligamentum transversum, dargestellt mit Sicht vom lateralen (C)-Portal von posterior nach anterior auf die Incisura scapulae. (A) durchtrenntes Ligamentum transversum, (B) befreiter SSN

ein gleichschenkliges Dreieck mit dem lateralen Akromionrand bildet. Über ein ca. 1cm posterior und 0,5cm superior gelegenes Portal wird ein 4,5mm-Shaver eingebracht und der anteriore Anteil des Supraspinatusmuskels dargestellt. Dieser wird nach medial weiterverfolgt, wobei der Shaver immer nach superoposterior dirigiert wird, um den SSP und den Nerv zu schonen. Als nächste Strukturen folgen die korakoklavikulären Bänder anterior des SSP. In der Regel befindet sich genau hier eine Blutungsquelle, welche schonend koaguliert werden muss. Es empfiehlt sich, hier einen kurzzeitigen Überdruck von ca. 100mmHg zu erzeugen, um die Schicht zwischen dem SSP posterior und den CC-Bändern anterior zu erweitern. Nun erfolgen die stumpfe Präparation und die Anlage eines (G)-Portals, welches sich ca. 1cm medial des Neviasser-Portals befindet: Mittels Nadel wird die korrekte Orientierung des Portals festgestellt und die Haut mit einem 11er-Skalpell in mediolateraler Richtung inzidiert. Mittels eines Trokars oder eines speziellen SSN-Hybrid-Instrumentariums werden die Weichteile anterior des Ligamentum transversum stumpf abgelöst und der Nerv anterior und posterior des Ligamentums dargestellt. Dies erfolgt in Richtung der CC-Bänder lateral mit äußerst geringer Dissektion nach medial, um den Nerv zu schonen. Ist dieser dargestellt, wird mittels eines stumpfen Trokars oder eines Spezialinstrumentes (Trokars und Schere kombiniert) der Nerv nach medial weggehalten und das Ligamentum lateral durchtrennt.<sup>14, 16</sup> Es wird verifiziert, dass das Ligament

komplett durchtrennt ist. Die Arteria suprascapularis ist dabei zu schonen, da sie eine Blutungsquelle sein kann.

Als weitere Orientierungshilfe wurde in einer Kadaverstudie gezeigt, dass sich die Incisura scapulae ca. 6cm vom lateralen Akromionrand entfernt befindet.<sup>18</sup> Alternativ kann über die Basis des Korakoids der Nerv von anterior dargestellt werden. Die postoperative Ruhigstellung wird durch die Begleitoperationen bestimmt. Nach reiner Neurolyse erfolgt keine Ruhigstellung der betroffenen Schulter und die Beübung kann sofort begonnen werden. ■

Literatur:

<sup>1</sup> Thompson WA et al: Peripheral entrapment neuropathies of the upper extremity. *N Engl J Med* 1959; 260(25): 1261-5

<sup>2</sup> Natsis K et al: Proposal for classification of the suprascapular notch: a study on 423 dried scapulas. *Clin Anat* 2007; 20(2): 135-9

<sup>3</sup> Polgaj M et al: Variation in morphology of suprascapular notch as a factor of suprascapular nerve entrapment. *Int Orthop* 2013; 37(11): 2185-92

<sup>4</sup> Alon M et al: Bilateral suprascapular nerve entrapment syndrome due to an anomalous transverse scapular ligament. *Clin Orthop Relat Res* 1988; (234): 31-3

<sup>5</sup> Ticker JB et al: The incidence of ganglion cysts and other variations in anatomy along the course of the suprascapular nerve. *J Shoulder Elbow Surg* 1998; 7(5): 472-8

<sup>6</sup> Lajtai G et al: The shoulders of professional beach volleyball players: high prevalence of infraspinatus muscle atrophy. *Am J Sports Med* 2009; 37(7): 1375-83

<sup>7</sup> Ringel SP et al: Suprascapular neuropathy in pitchers. *Am J Sports Med* 1990; 18(1): 80-6

<sup>8</sup> Chan CM et al: Scapular fracture complicating suprascapular neuropathy: the role of computed tomography with 3D reconstruction. *J Chin Med Assoc* 2009; 72(6): 340-2

<sup>9</sup> Boykin RE et al: Suprascapular neuropathy in a shoulder referral practice. *J Shoulder Elbow Surg* 2011; 20(6): 983-8

<sup>10</sup> Costouros JG et al: Reversal of suprascapular neuropathy following arthroscopic repair of massive supraspinatus and infraspinatus rotator cuff tears. *Arthroscopy* 2007; 23(11): 1152-61

<sup>11</sup> Mallon WJ et al: The association of suprascapular neuropathy with massive rotator cuff tears: a preliminary report. *J Shoulder Elbow Surg* 2006; 15(4): 395-8

<sup>12</sup> Massimini DF et al: Suprascapular nerve anatomy during shoulder motion: a cadaveric proof of concept study with implications for neurogenic shoulder pain. *J Shoulder Elbow Surg* 2013; 22(4): 463-70

<sup>13</sup> Vorster W et al: The sensory branch distribution of the suprascapular nerve: an anatomic study. *J Shoulder Elbow Surg* 2008; 17(3): 500-2

<sup>14</sup> Lafosse L et al: Arthroscopic suprascapular nerve release: indications and technique. *J Shoulder Elbow Surg* 2011; 20(2 Suppl): S9-13

<sup>15</sup> Asami A et al: Bilateral suprascapular nerve entrapment syndrome associated with rotator cuff tear. *J Shoulder Elbow Surg* 2000; 9(1): 70-2

<sup>16</sup> Piasecki DP et al: Suprascapular neuropathy. *J Am Acad Orthop Surg* 2009; 17(11): 665-76

<sup>17</sup> Warner JP et al: Anatomy and relationships of the suprascapular nerve: anatomical constraints to mobilization of the supraspinatus and infraspinatus muscles in the management of massive rotator-cuff tears. *J Bone Joint Surg Am* 1992; 74(1): 36-45

<sup>18</sup> Tom JA et al: Anatomical considerations of the suprascapular nerve in rotator cuff repairs. *Anat Res Int* 2014; 2014: 674179

Autoren:

Dr. med. Claudio Rosso  
 Dr. med. Michael Hahn, Prof. Dr. med. Dr. phil.  
 Victor Valderrabano, Dr. med. Patrick Vavken  
 Dr. med. Andreas Müller

Korrespondierender Autor:  
 Dr. med. Claudio Rosso  
 Teamleiter Sportorthopädie  
 Orthopädische Universitätsklinik  
 Universitätsspital Basel  
 Spitalstrasse 21, 4031 Basel  
 E-Mail: claudio.rosso@unibas.ch